4 Tejidos: concepto y clasificación

- **GENERALIDADES DE LOS TEJIDOS** | 102
- **TEJIDO EPITELIAL** | 103
- **TEJIDO CONJUNTIVO** | 103
- **TEJIDO MUSCULAR** | 104
- **TEJIDO NERVIOSO** | 104
- **IDENTIFICACIÓN DE LOS TEJIDOS** | 105

Recuadro 4.1 Correlación clínica: teratomas ováricos | 106

GENERALIDADES DE LOS TEJIDOS

Los tejidos son cúmulos o grupos de células organizadas para realizar una función específica o más

Con el microscopio óptico las células y los componentes extracelulares que forman los diversos órganos del cuerpo exhiben patrones de organización reconocibles y a menudo característicos. Esta distribución organizada es un reflejo de los esfuerzos cooperativos de células que desempeñan una función particular. Por lo tanto, un conjunto organizado de células que funcionan de manera colectiva recibe el nombre de **tejido** (lat. *texere*, tejer).

Aunque con frecuencia se dice que la célula es la unidad funcional del organismo, en realidad los que mantienen las funciones corporales son los tejidos, que lo hacen a través de los esfuerzos cooperativos de sus células individuales. Las células de un mismo tejido se comunican por medio de uniones intercelulares especializadas (uniones de hendidura o nexos, p. 129), lo que facilita la colaboración entre ellas y permite que operen como una unidad funcional. Otros mecanismos que permiten que las células de un tejido dado funcionen de manera unificada son los receptores específicos de la membrana y las uniones de adhesión entre las células.

A pesar de sus estructuras y propiedades fisiológicas diferentes, todos los órganos están compuestos por cuatro tipos básicos de tejidos solamente

El concepto de tejido proporciona una base para reconocer los muchos tipos celulares distintos del organismo y comprender cómo se interrelacionan. A pesar de las variaciones del aspecto general, la organización estructural y las propiedades fisiológicas de los diversos órganos del cuerpo, los conjuntos celulares que los conforman se reducen a cuatro tejidos básicos:

- ***Tejido epitelial*** (***epitelio***), que reviste la superficie del cuerpo, tapiza cavidades corporales y forma glándulas.
- ***Tejido conjuntivo***, que subyace o sustenta a los otros tres tejidos básicos, tanto estructural como funcionalmente.
- ***Tejido muscular***, que está compuesto por células contráctiles y es responsable del movimiento.
- ***Tejido nervioso***, que recibe, transmite e integra información del medio externo e interno para controlar las actividades del organismo.

Cada uno de estos tejidos básicos se define por un conjunto de características morfológicas generales o por distintas propiedades fisiológicas. Además, cada uno de ellos puede subdividirse de acuerdo con las características específicas de las diversas poblaciones celulares y de cualquier sustancia extracelular especial que pudiera contener.

En la clasificación de los tejidos básicos se utilizan dos parámetros de definición diferentes. La base para definir los tejidos epitelial y conjuntivo es principalmente morfológica, mientras que los tejidos muscular y nervioso se definen en especial por sus propiedades funcionales. Además, los mismos parámetros sirven para la definición de las subclases de los tejidos. Por ejemplo, mientras que el tejido muscular propiamente dicho se define por su función, se lo subclasifica en las categorías de liso y estriado, una distinción puramente morfológica, no funcional. Otro tipo de tejido contráctil, el mioepitelio, funciona como el tejido muscular pero se designa típicamente como epitelio a causa de su ubicación.

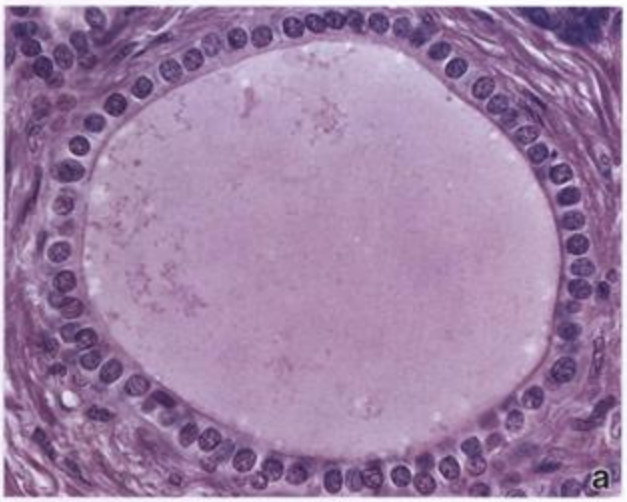

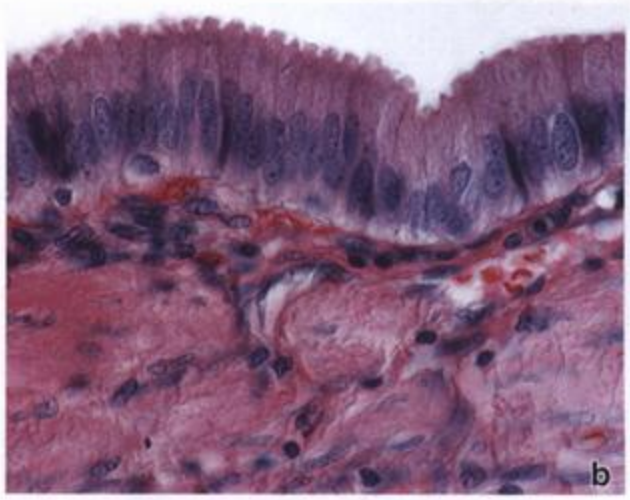

FIGURA 4.1. Epitelios simples. a. Corte teñido con H-E de un conducto pancreático revestido por una sola capa de células epiteliales cúbicas contiguas. La superficie libre de las células mira hacia la luz; la superficie basal está en contacto con el tejido conjuntivo. 540 ×. **b.** Corte teñido con H-E en el que se ve la única capa de células epiteliales cilíndricas altas que tapizan la mucosa de la vesícula biliar. Obsérvese que las células son mucho más altas que las del revestimiento del conducto pancreático. La superficie libre de las células epiteliales está expuesta a la luz de la vesícula biliar, mientras que la superficie basal está en contacto con el tejido conjuntivo subyacente. 540 ×.

Por estas razones la clasificación de los tejidos no puede reducirse a una fórmula sencilla. En lugar de ello se aconseja que los estudiantes aprendan los rasgos o características de las diferentes agrupaciones celulares que definen los cuatro tejidos básicos y sus subclases.

TEJIDO EPITELIAL

El tejido epitelial se caracteriza por la íntima aposición de sus células y por presentarse en una superficie libre

Las células epiteliales, tanto cuando se organizan en un solo estrato como cuando lo hacen en múltiples capas, siempre están ubicadas una junto a otra. Además, por lo general están adheridas entre sí por medio de uniones intercelulares especializadas que crean una barrera entre la superficie libre y el tejido conjuntivo adyacente. El espacio que hay entre las células epiteliales es mínimo y carece de estructura, excepto a la altura de las uniones intercelulares.,

Una superficie libre es aquella a la que no se adhieren células ni elementos formes extracelulares, por ejemplo la superficie externa del cuerpo, la cobertura de ciertas vísceras y el revestimiento de las cavidades corporales y de túbulos y conductos, tanto de los que comunican con el exterior como de los que no lo hacen. Entre las cavidades corporales y los conductos cerrados que no comunican con el exterior se encuentran las cavidades pleural, pericárdica y peritoneal y el aparato cardiovascular. Todas estas estructuras están revestidas por un epitelio.

Las subclasificaciones del tejido epitelial suelen tener su fundamento en la forma de las células y en la cantidad de capas o estratos celulares más que en las características funcionales. Las formas celulares son plana (o escamosa), cúbica (o cuboide) y cilíndrica (o columnar). Con respecto a los estratos celulares, hay epitelios simples (una sola capa) y estratificados (más de una capa). En la *figura 4.1* se ven epitelios de dos sitios diferentes. Ambos son epitelios simples, o sea que sólo tienen una capa de células de espesor. La principal diferencia entre los dos ejemplos radica en la forma de las células (unas son cúbicas y las otras son cilíndricas). Sin embargo, en los dos epitelios las células ocupan una posición superficial.

TEJIDO CONJUNTIVO

El tejido conjuntivo se define por su matriz extracelular

A diferencia de lo que ocurre con las células epiteliales, las células del tejido conjuntivo están muy separadas unas de otras. Los espacios que quedan entre estas células están ocupados por una sustancia producida por ellas. Esta sustancia que hay entre las células recibe el nombre de sustancia intercelular o ***matriz extracelular***. La índole de las células y de la matriz varía según la función del tejido. En consecuencia, la subclasificación del tejido conjuntivo no tiene en cuenta solamente las células sino también la composición y la organización de la matriz extracelular.

Un tipo de tejido conjuntivo hallado en asociación estrecha con la mayor parte de los epitelios es el ***tejido conjuntivo laxo*** (*fig. 4.2a*). En efecto, se trata de la varie-

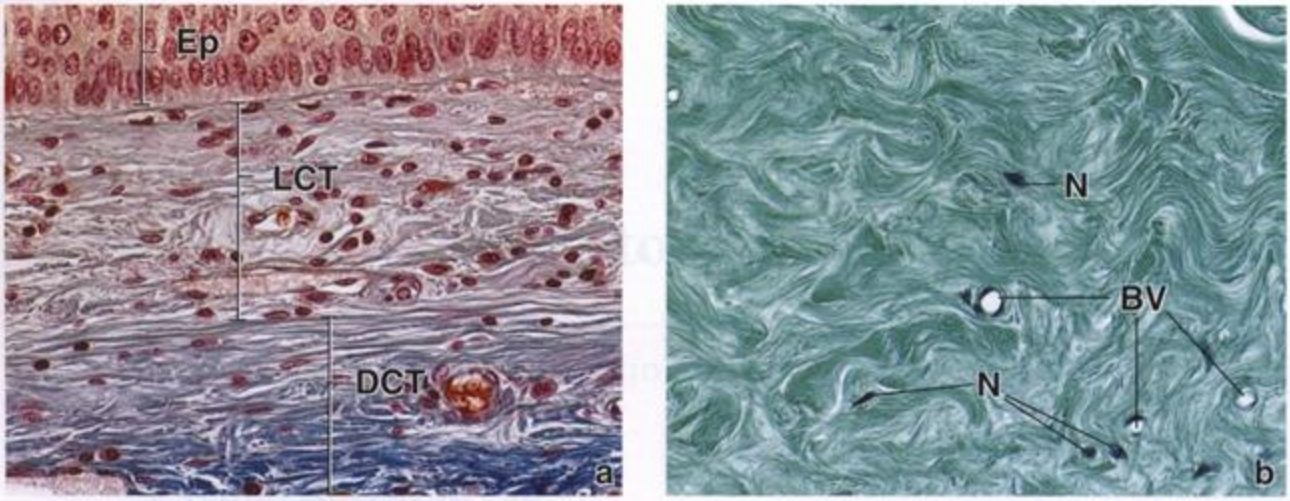

FIGURA 4.2. Tejidos conjuntivos laxo y denso. a. Corte de la epiglotis teñido con Mallory-azán en el que se ve la parte más profunda de su epitelio estratificado (*Ep*), el tejido conjuntivo laxo (*LCT*) subyacente y el tejido conjuntivo denso (*DCT*) más profundo. Es típico que el tejido conjuntivo laxo contenga muchas células de varios tipos. El tamaño y la forma de los núcleos son variables. Los núcleos alargados pertenecen casi con seguridad a fibroblastos. Dado que el tejido conjuntivo denso contiene gruesos haces de colágeno, se tiñe con más intensidad con el colorante azul. Además, obsérvese la menor cantidad relativa de núcleos. 540 ×. **b.** Corte del tejido conjuntivo denso teñido con la técnica de Mallory que muestra una abundancia de fibras colágenas agrupadas en haces gruesos compactos. Los pocos núcleos (*N*) visibles pertenecen a fibroblastos. La combinación de haces de fibras compactos y escasez de células caracteriza al tejido conjuntivo denso. En este corte también aparecen unos pocos vasos sanguíneos (*BV*) *pequeños*. 540 ×.

dad de tejido conjuntivo sobre la cual se apoyan casi todos los epitelios. La matriz extracelular del tejido conjuntivo laxo contiene fibras colágenas de distribución laxa y células abundantes. Algunas de estas células, los fibroblastos, producen y mantienen la matriz extracelular. No obstante, la mayoría de las células migran desde los vasos sanguíneos y desempeñan funciones relacionadas con le sistema inmunitario.

En contraste con lo anterior, donde sólo se necesita buena resistencia las fibras colágenas son más abundantes y se hallan muy juntas. Además, las células son relativamente escasas y se limitan a la célula productora de fibras, el fibroblasto (*fig. 4.2b*). Este tipo de tejido conjuntivo se conoce como ***tejido conjuntivo denso***.

Los tejidos óseo y cartilaginoso son otros dos tipos de tejido conjuntivo especializado que se caracterizan por el material asociado con las fibras colágenas, es decir calcio (tejido óseo) y hialuronano (tejido cartilaginoso). De nuevo, en estos dos casos, es la matriz extracelular la que define el tejido, no las células.

TEJIDO MUSCULAR

El tejido muscular se define según una propiedad funcional, la capacidad contráctil de sus células

Las células musculares se caracterizan por contener en su citoplasma una gran cantidad de las proteínas contráctiles actina y miosina y por organizarse de una manera particular en el tejido. Para que puedan formar una unidad contráctil eficaz las células musculares se agrupan en haces de aspecto definido que son fáciles de distinguir de los tejidos que los rodean. Las células musculares típicamente son alargadas y todas se orientan con sus ejes mayores en la misma dirección (*fig. 4.3*). La disposición de los núcleos también coincide con la orientación paralela de las células musculares.

Aunque la forma y la distribución de las células en tipos musculares específicos (liso, esquelético y cardíaco) son bastante diferentes, todos los tipos de tejido muscular comparten características comunes: la mayor parte del citoplasma consiste en las proteínas contráctiles actina y miosina. Si bien estas proteínas son ubicuas en todas las células, sólo en las células musculares aparecen en una cantidad tan grande y en una disposición tan bien ordenada que su actividad contráctil puede producir el movimiento de un órgano completo o de todo un organismo.

TEJIDO NERVIOSO

El tejido nervioso está formado por células nerviosas (neuronas) y por varios tipos de células de sostén asociados

Si bien todas las células poseen propiedades eléctricas, las células nerviosas o ***neuronas*** están altamente especializadas para transmitir impulsos eléctricos de un sitio a otro del organismo y para integrar esos impulsos. Las neuronas reciben y procesan información que pro-

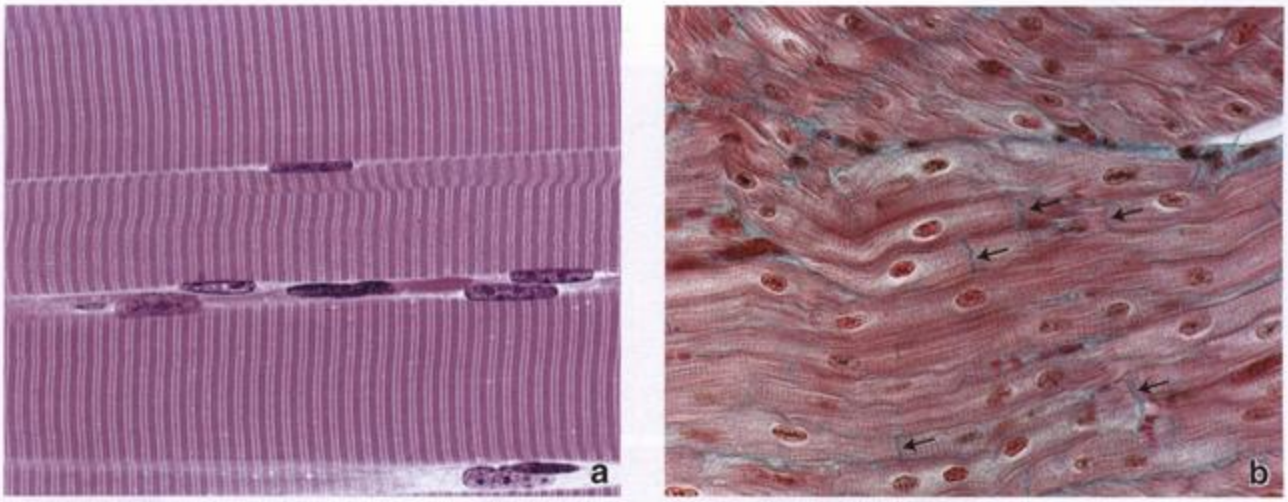

FIGURA 4.3. Tejido muscular. a. Corte teñido con H-E de parte de tres fibras (células) musculares esqueléticas seccionadas longitudinalmente. Dos características notables de estas grandes células alargadas son las estriaciones transversales típicas y los múltiples núcleos ubicados en la periferia celular. 420 ×. **b.** Corte teñido con la técnica de Mallory en el que se ven fibras musculares cardíacas que también exhiben estriaciones. Estas fibras están compuestas por células individuales mucho más pequeñas que las del músculo esquelético y que se unen extremo con extremo para formar las fibras largas. En este corte la mayoría de las fibras adoptan una distribución longitudinal. Esta distribución organizada, es decir la disposición paralela de las fibras en el caso del tejido muscular, permite el esfuerzo colectivo en la realización de su función. La unión de las células contiguas está marcada por los discos intercalares (*flechas*). 420 ×.

viene del medio externo e interno y pueden asociarse con receptores y órganos sensoriales específicos para realizar estas funciones. Las neuronas poseen dos tipos diferentes de prolongaciones a través de las cuales interaccionan con otras células nerviosas y con células epiteliales y musculares. Un solo ***axón*** largo (a veces de más de un metro de longitud) transmite los impulsos que se alejan del cuerpo o ***soma*** neuronal, que contiene el núcleo de la célula. Las múltiples ***dendritas*** reciben impulsos y los transmiten hacia el soma de la neurona. (En los cortes histológicos suele ser imposible diferenciar los axones de las dendritas porque ambos poseen el mismo aspecto estructural.) El axón termina en una unión nerviosa llamada ***sinapsis***, en donde los impulsos eléctricos son transferidos de una célula a la siguiente por la secreción de ***neurotransmisores***. Estas sustancias químicas son liberadas en las sinapsis por una neurona para generar impulsos eléctricos en la neurona contigua.

En el sistema nervioso central (SNC), es decir el encéfalo y la médula espinal, las células de sostén se denominan ***células neurogliales*** o ***de la neuroglia***. En el sistema nervioso periférico (SNP), o sea los nervios y los ganglios del resto del organismo, las células de sostén son las ***células de Schwann*** o del ***neurilema*** y las ***células satélite***. Las células de sostén tienen a su cargo varias funciones importantes. Separan las neuronas unas de otras, producen la vaina de mielina que aísla los axones y acelera la conducción en ciertos tipos de neuronas, realizan una fagocitosis activa para eliminar los detritos celulares y contribuyen a la barrera hematoencefálica en el SNC.

En un corte histológico común teñido con hematoxilina y eosina (H-E) el tejido nervioso puede aparecer en la forma de un nervio que está compuesto por una cantidad variable de prolongaciones neuronales junto con sus células de sostén (*fig. 4.4a*). Los nervios se ven con suma frecuencia cortados longitudinal o transversalmente en el tejido conjuntivo laxo. Los somas neuronales en el SNP, incluido los del sistema nervioso autónomo (SNA), aparecen en aglomeraciones llamadas ganglios, donde están rodeados por células satélite (*fig. 4.4b*).

Las neuronas y las células de sostén derivan del neuroectodermo, que forma el tubo neural del embrión. El neuroectodermo se forma por invaginación de una capa epitelial, el ectodermo dorsal del embrión. Algunas células del tejido nervioso, como las ***células ependimarias*** y las células de los plexos coroideos del SNC, retienen las funciones absortivas y secretoras características de las células epiteliales.

IDENTIFICACIÓN DE LOS TEJIDOS

El reconocimiento de los tejidos tiene su fundamento en la presencia de componentes celulares específicos y en las relaciones específicas entre las células

Si se tienen en cuenta estos pocos conceptos básicos acerca de los cuatro tejidos fundamentales, el examen y la interpretación de los preparados histológicos serán muy fáciles. El primer objetivo es reconocer un grupo de células como tejido y determinar qué características

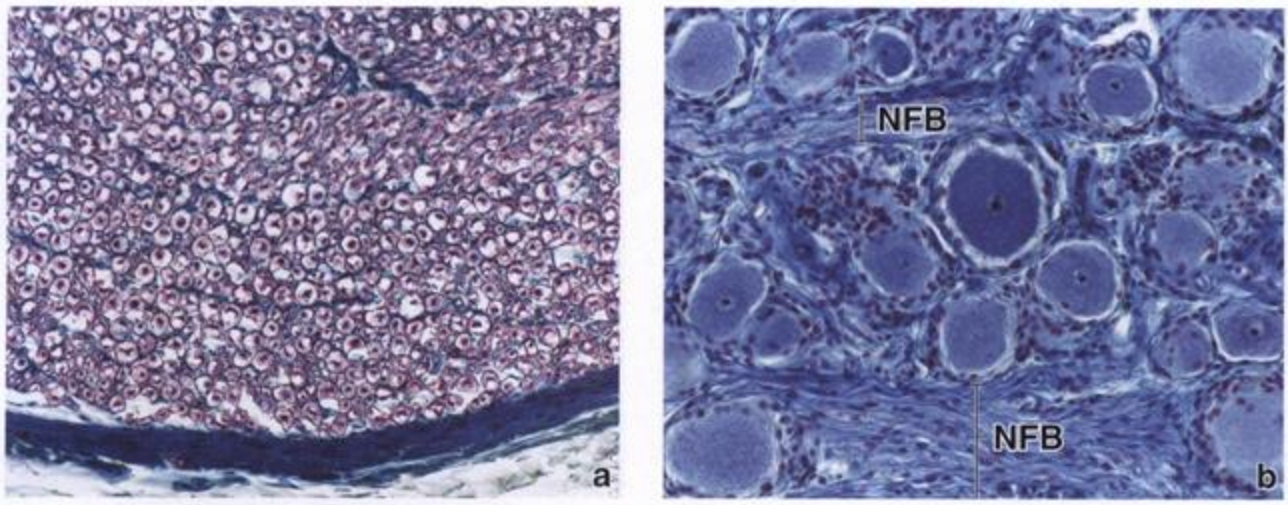

FIGURA 4.4. Tejido nervioso. a. Corte de un nervio periférico teñido con la técnica de Mallory. El nervio está compuesto por una gran cantidad de axones (fibras nerviosas) mielínicos sostenidos por tejido conjuntivo. Aquí los axones se han seccionado transversalmente y aparecen como pequeñas imágenes puntiformes rojas. El espacio claro que rodea los axones antes tenía mielina, que se disolvió y se perdió durante la preparación de la muestra. El tejido conjuntivo está teñido de azul y forma una red delicada alrededor de los axones mielínicos. Además, forma vainas alrededor de cada fascículo de axones y rodea la superficie externa del nervio en su totalidad. 270 ×. **b.** Corte de un ganglio nervioso teñido con azán para ver los grandes somas neuronales esferoidales y los núcleos de las pequeñas células satélite que rodean las neuronas. Los axones de estas neuronas ganglionares no están mielinizados y aparecen como fascículos de fibras nerviosas (*NFB*) entre las aglomeraciones de somas neuronales. 270 ×.

especiales presenta. ¿Las células revisten una superficie? ¿Están en contacto directo con sus vecinas o se encuentran separadas por una sustancia definida? ¿Pertenecen a algún grupo con propiedades especiales, como las del músculo o los nervios?

En los capítulos que siguen se estudiarán la estructura y la función de cada uno de los tejidos fundamentales. Es importante darse cuenta de que al concentrar la atención en un único tejido específico de alguna manera estamos separando artificialmente los tejidos que forman los distintos órganos. No obstante, sólo después de conocer a fondo cada uno de los tejidos básicos y sus subtipos es posible comprender y apreciar la histología de los diversos órganos que forman el cuerpo humano y los medios por los cuales establecen unidades funcionales y operan como sistemas integrados.

Recuadro 4.1 Correlación clínica: teratomas ováricos

Es de interés clínico que, en ciertas condiciones, pueda ocurrir una diferenciación anómala. El resultado es la formación de una masa tumoral que contiene diversos tejidos maduros dispuestos de una manera desorganizada. Estas masas tumorales se conocen como ***teratomas***. Los teratomas casi siempre aparecen en las gónadas. En el ovario estos tumores suelen desarrollarse hasta formar masas sólidas con las características de los tejidos básicos maduros. Aunque los tejidos no forman sistemas funcionales, con frecuencia se ven estructuras similares a órganos, es decir, dientes, pelo, epidermis, segmentos de intestino, etc. Se cree que estos tejidos se originan en el desarrollo partenogénico de un oocito. Los teratomas también pueden aparecer en el testículo, pero allí son muy poco frecuentes. Además, los teratomas ováricos suelen ser benignos, mientras que los testiculares están compuestos por tejidos menos diferenciados que suelen malignizarse. En la microfotografía central de la *figura 4.5* aparece un ejemplo de un teratoma ovárico macizo que contiene tejidos completamente diferenciados. Con el poco aumento se ve la falta de estructuras organizadas pero no pueden identificarse los tejidos específicos que hay. En cambio con un aumento mayor, como el de los *detalles* (a-f), los tejidos diferenciados maduros son obvios.

El ejemplo de la figura 4.5 demuestra que las características de los tejidos pueden identificarse con facilidad, incluso en una estructura desorganizada. Como ya se dijo, lo importante es la capacidad de reconocer los conjuntos celulares y determinar las características especiales que exhiben.

Correlación clínica: teratomas ováricos

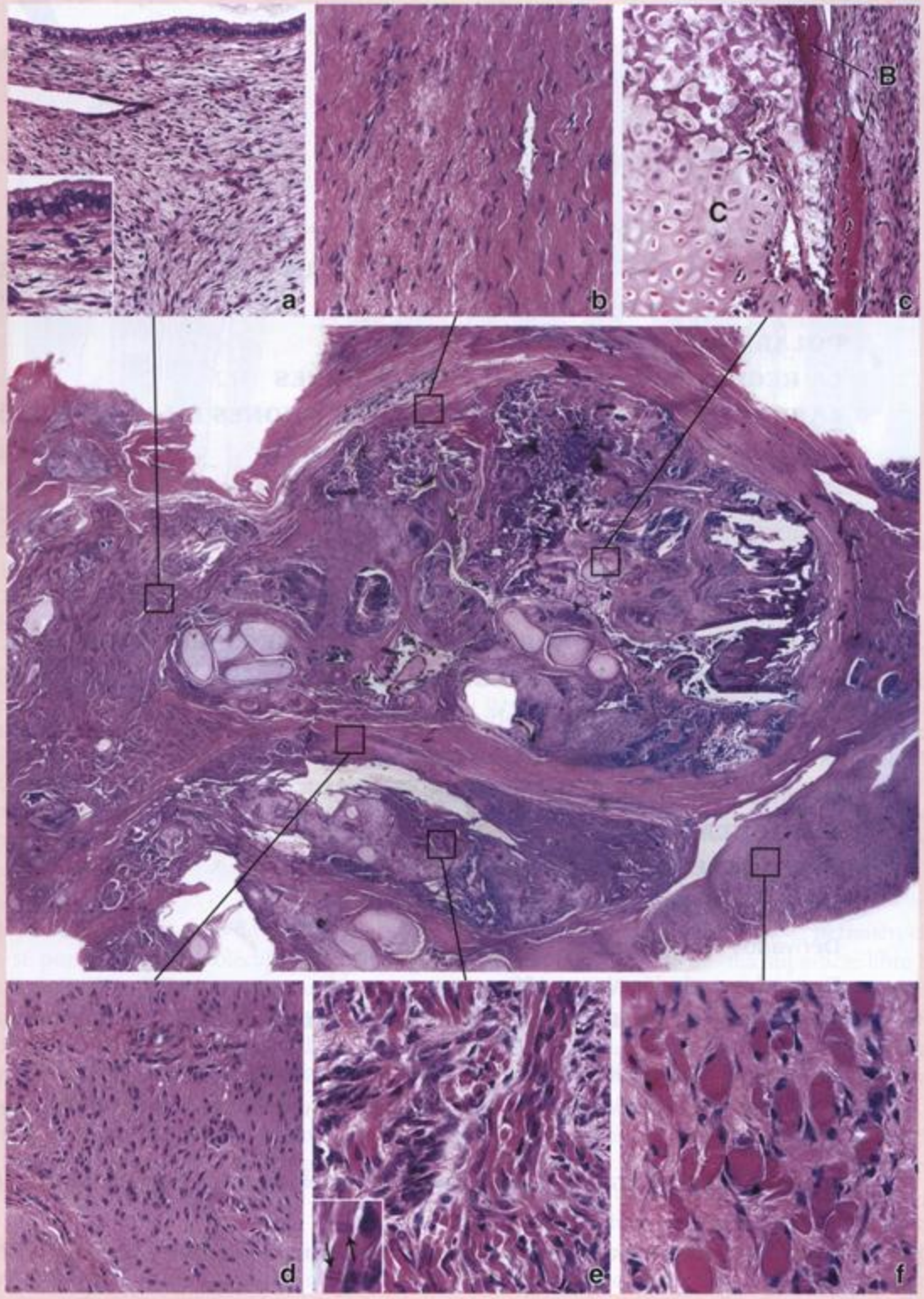

FIGURA 4.5. Teratoma ovárico. a. En el centro se presenta un corte teñido con H-E de un teratoma ovárico visto con poco aumento. Esta masa está compuesta por diversos tejidos básicos que están bien diferenciados y son fáciles de identificar con un aumento mayor. El rasgo anormal es la falta de organización de los tejidos para formar órganos funcionales. Los tejidos que se ven dentro de los recuadros aparecen con más aumento en las microfotografías *a-f*. El aumento mayor permite la identificación de algunos de los tejidos básicos que hay en este tumor. 10 ×. **a.** Epitelio simple cilíndrico que tapiza la cavidad de un quiste pequeño. 170 ×. **Detalle.** Aumento mayor del epitelio y del tejido conjuntivo subyacente. 320 ×. **b.** Tejido conjuntivo denso modelado que forma una estructura semejante a un tendón. 170 ×. **c.** Región que contiene cartílago hialino (*C*) y trabéculas óseas en formación (*B*). 170 ×. **d.** Tejido encefálico con células de la neuroglia. 170 ×. **e.** Fibras musculares cardíacas. 220 ×. **Detalle.** Aumento mayor para ver los discos intercalares (*flechas*). 320 × **f.** Fibras musculares esqueléticas en corte transversal. 220 ×.